Fisiopatología de los dedos en garra y pie cavo anterior en niños con enfermedad de Charcot-Marie-Tooth tipo 1A: una revisión basada en la experiencia

J. Berciano

Profesor Emérito ad honorem. Universidad de Cantabria, Servicio de Neurología, Hospital Universitario Marqués de Valdecilla (IDIVAL), CIBERNED, Santander, España.

RESUMEN

Introducción. La enfermedad de Charcot-Marie-Tooth tipo 1A (CMT1A) representa alrededor de dos tercios de todos los fenotipos desmielinizantes dominantes. Los dedos en garra y el pie cavo anterior son manifestaciones clave de la enfermedad. Basándonos en nuestros estudios clínicos, electrofisiológicos y de imagen (RM), el objetivo de esta revisión es cuádruple: *i*) describir cómo se evalúa el pie cavo en la práctica clínica; *ii*) proponer un nuevo mecanismo para la aparición de dedos en garra y pie cavo anterior; *iii*) rememorar nuestra descripción de la maduración fisiológica de la velocidad de conducción nerviosa en los cinco primeros años de vida; y *iv*) remarcar la utilidad de la RM en la caracterización topográfica del avance de la atrofia de la musculatura del pie y la parte inferior de la pierna.

Desarrollo. Se incluye un glosario de deformidades del pie asociadas a CMT. En nuestro primer estudio transversal sobre CMT1A, y posteriormente en un estudio clínico-electrofisiológico longitudinal de 12 pacientes con CMT1A con edades comprendidas entre cero y cuatro años, y con un periodo medio de seguimiento de 7,7 años, demostramos que los dedos en garra y el pie cavo anterior aparecían mucho antes que la amiotrofia de la parte inferior de la pierna. Estos hallazgos sugerían que la afectación de la musculatura intrínseca del pie desempeña un papel patológico en el desarrollo de esta semiología. Esta hipótesis se vio corroborada por nuestro estudio de RM de los músculos del pie y la pierna, que mostró un doble patrón: atrofia grasa selectiva de los músculos del pie en pacientes jóvenes paucisintomáticos con CMT1A y atrofia grasa de los músculos de la pierna en pacientes adultos con síntomas más avanzados. La maduración total de la conducción nerviosa tiene lugar en los primeros cinco años de vida.

Conclusiones. El mecanismo patogénico inicial de los dedos en garra y el pie cavo anterior en CMT1A consiste en una denervación de la musculatura intrínseca del pie, lo que conlleva implicaciones terapéuticas.

PALABRAS CLAVE

Enfermedad de Charcot-Marie-Tooth tipo 1A, dedos en garra, electrofisiología, musculatura extrínseca del pie, pie cavo anterior, Test de Lunge, resonancia magnética, maduración de la conducción nerviosa, denervación muscular, atrofia grasa muscular, fisiopatología, atrofia muscular peroneal

1. Introducción

La enfermedad de Charcot-Marie-Tooth tipo 1A, también conocida como neuropatía sensitivomotora hereditaria (NSMH), es la forma más frecuente de polineuropatía hereditaria, con una tasa de prevalencia de 28,2 casos por 100 000 habitantes[1]. La CMT se clasificó inicialmente según la forma de transmisión (autosómica dominante [AD], autosómica recesiva [AR] o ligada al cromosoma X) y los hallazgos electrofisiológicos o de biopsia de nervio (desmielinizante, axonal o intermedia). Se distinguieron siete categorías principales, aunque la mayoría de casos podrían clasificarse como NSMH-I/CMT1 (patrón desmielinizante con herencia AD o ligada al cromosoma X), NSMH-II/CMT2 (patrón axonal con herencia AD, AR o ligada al cromosoma X) o NSMH-III/CMT4 (neuropatía desmielinizante grave con herencia AR)[2,3]. Una característica diferencial es la

Autor para correspondencia: Dr. José Berciano
Correo electrónico: joseberciano51@hotmail.com

Recibido: 12 febrero 2026 / Aceptado: 17 junio 2026
© 2026 Sociedad Española de Neurología. Open Access CC BY-NC-ND 4.0.

velocidad de conducción motora en los nervios de los miembros superiores: < 38 m/s en la CMT1, > 38 m/s en la CMT2 y 25-45 m/s en la forma intermedia de la CMT[4,5]. Con los avances en la genética molecular, como la secuenciación de nueva generación (paneles, secuenciación del genoma y del exoma completo), la CMT se ha convertido en uno de los síndromes neurológicos más complejos: se han descubierto mutaciones en más de 130 genes[6,7].

La CMT1A, normalmente causada por una duplicación en el brazo corto del cromosoma 17[8-10], es con diferencia la forma más frecuente de CMT, con una prevalencia que oscila entre el 66,8% y el 76,3% de los fenotipos desmielinizantes dominantes[11-13]; además, representa el 55% de todos los pacientes con CMT genéticamente definida[12]. El rasgo característico de esta enfermedad es un síndrome de atrofia muscular peroneal de gravedad variable y enlentecimiento pronunciado y difuso de la velocidad de conducción nerviosa[14-17]. Los síntomas se manifiestan durante la primera década de vida en más del 60% de los casos[4]. La deformidad del pie, fundamentalmente pie cavo anterior y pie plano (este último, considerablemente menos frecuente), es una manifestación esencial de cualquier subtipo de CMT, aunque es significativamente más común en pacientes con CMT1 que en aquellos con CMT2[18].

Basándonos en nuestros estudios clínicos, neurofisiológicos y de RM de pacientes con CMT1A, el objetivo de esta revisión es cuádruple: *i*) describir la evaluación del pie cavo en la práctica clínica; *ii*) proponer un nuevo mecanismo para el desarrollo de dedos en garra y pie cavo anterior desde la primera infancia hasta la adolescencia; *iii*) describir la maduración de la velocidad de conducción nerviosa, tanto motora (VCM) como sensorial (VCS), en los cinco primeros años de vida; y *iv*) remarcar la utilidad de la RM en la caracterización topográfica del avance de la atrofia de la musculatura del pie y la parte inferior de la pierna.

2. Definición clínica básica de pie cavo anterior

Esta sección, dedicada a la semiología y evaluación del pie cavo anterior, está tomada, de forma prácticamente literal, de obras anteriores, especialmente de una nuestra[19-22]. El pie cavo anterior se caracteriza por una elevación del arco longitudinal medial, con pie caído y pronación pronunciados, además de caída y pronación del primer metatarsiano por debajo del nivel de las cabezas de los metatarsianos laterales, con grado variable de dedos en garra y supinación del retropié[19]. Cabe resaltar que en el pie de los plantígrados, la planta realiza al caminar una dorsiflexión hacia una posición neutra (ángulo de 90°) en relación a la tibia. Normalmente, el pie cavo anterior no es plantígrado[20].

2.1. Examen del pie en pacientes con CMT

Para dar una descripción lo más precisa y concisa posible, hemos reproducido literalmente las definiciones de Guyton[21] y Berciano et al.[22], siempre acompañadas de nuestras propias ilustraciones. El examen de los pies muestra hallazgos característicos que se podrían resumir de la siguiente manera (figura 1)[21,22]:

— Dedos en garra. El balance muscular en los dedos de los pies es el resultado de la fuerza modificadora de la musculatura intrínseca (principalmente, los músculos lumbricales), que flexionan las articulaciones metatarsofalángicas y extienden las articulaciones interfalángicas. Cuando la musculatura intrínseca falla, una característica de la CMT1A (ver más adelante), deja de contrarrestar a los músculos extrínsecos, que realizan una dorsiflexión de las articulaciones metatarsofalángicas y flexionan las interfalángicas, lo que provoca una deformidad conocida como dedos en garra (figura 1A, E)[22].

— Pie cavo anterior es una deformidad que combina pie cavo-varo con flexión plantar del primer radio. La flexión del primer radio aumenta la altura de la bóveda plantar y fuerza a la articulación subtalar a una posición en varo (figura 1C-E, G, H)[22]. La mayoría de los autores consideran que el pie cavo anterior se debe principalmente al desequilibrio entre la acción preservada del tendón del peroneo largo sobre el primer radio, que realiza la flexión plantar del primer metatarsiano, y el músculo tibial anterior, que estaría afectado. También se ha sugerido que el desequilibrio muscular entre el tibial posterior y el peroneo corto puede ser el principal responsable de esta postura patológica del pie[19,23-25]. A pesar de la controversia surgida alrededor del papel de la atrofia de los músculos intrínsecos del pie en el desarrollo de pie cavo anterior[1], en una evaluación ortopédica única en su tiempo de la semiología del pie en una gran familia con CMT1 que incluía niños afectos en fase inicial de la enfermedad, Sabir y Lyttle[26] propusieron que el pie cavo se forma por la atrofia selectiva de la musculatura intrínseca del pie, como se muestra en la figura 2[26,27]. Durante la corrección quirúrgica del pie cavo en sus pacientes con CMT, estos

cirujanos ortopédicos canadienses realizaron biopsias de los músculos plantares, que revelaron atrofia neurogénica: sin duda, un hallazgo sin precedentes en la historia de la CMT.

— El retropié varo en la CMT es el resultado bien de un mecanismo compensatorio indirecto de flexión plantar anormal del primer radio, bien de un mecanismo directo provocado por un desequilibrio entre el músculo tibial posterior preservado y el músculo peroneo corto debilitado.

— El pie caído se debe a la disfunción del músculo tibial anterior, mientras que los flexores plantares presentan función normal.

— El *hallux flexus* es un caso especial. Los pacientes con CMT y función normal del músculo extensor largo del dedo gordo presentan grave deformidad en forma de dedos en garra, con una pronunciada hiperextensión en la articulación metatarsofalángica; en esta situación, el músculo extensor largo del dedo gordo actúa como dorsiflexor accesorio del tobillo, reemplazando al músculo tibial anterior afectado (figura 3)[22].

2.2. Examen de pacientes con CMT: pruebas específicas

En la práctica neurológica actual, dada la buena correlación entre las pruebas de fuerza muscular cuantitativas y manuales, basta con realizar una evaluación manual de los eversores e inversores del pie, los extensores o flexores plantares, e idealmente los lumbricales y el flexor hallucis brevis[28,29]. Para el seguimiento del avance de la enfermedad o en un contexto de investigación, se recomienda valorar la fuerza muscular isométrica de la eversión/inversión del pie y la flexión plantar/dorsiflexión del tobillo mediante un dinamómetro de mano[30,31]. Debe evaluarse específicamente la dificultad para la marcha de talones, ya que esta es una de las primeras manifestaciones de la enfermedad (figura 1A)[17,22,30-32]. Mediante goniometría convencional, se puede esperar que el tobillo normal permita la dorsiflexión del pie a un ángulo aproximado de 70° (–20° respecto a la posición neutra) y la flexión plantar a 135° (+45° respecto a la posición neutra)[22].

Las escalas CMT Neuropathy Score (CMTNS)[33] y Functional Disability Scale (FDS)[11] son herramientas simples y muy útiles para evaluar la discapacidad de los pacientes en la práctica clínica habitual.

Para una medición objetiva de la estructura del pie y la flexibilidad del tobillo, se recomienda el Índice de Postura del Pie (FPI, por sus siglas en inglés), el Test de Lunge y realizar radiografías anteroposterior y lateral en carga[22]. El FPI es un método validado para valorar la postura del pie en bipedestación, que evalúa aspectos multisegmentales y multiplanares del pie mediante seis criterios que, en conjunto, proporcionan una puntuación dentro del continuo que va desde la supinación (cavo) hasta la pronación (plano)[34-36]. Los seis ítems proporcionan una puntuación agregada que va desde –12 para el pie cavo pronunciado (–12 a –1) a +12 para el pie plano marcado (+6 a +12); las puntuaciones normales van de 0 a +5.

Para medir la flexibilidad en la dorsiflexión del tobillo en carga se usa el Test de Lunge[31,34]. En comparación con los valores medios de normas cronológicas (> 30°), el Test de Lunge muestra una reducción en la flexibilidad media en la dorsiflexión del tobillo desde la primera infancia (27°) hasta la adolescencia (23°)[34]. En niños, la distancia normal entre el dedo gordo y la pared es de 7 a 11 cm. Como se puede ver en la figura 4, el resultado del Test de Lunge puede ser anormal en ausencia de otros signos de CMT1A. La flexibilidad del retropié varo puede evaluarse mediante el Test de Coleman[23].

En la radiografía lateral en carga, se realizan las siguientes mediciones de forma rutinaria[37]: *i*) ángulo de inclinación calcánea, para diferenciar el retropié cavo (rango normal: 18°-30°), característico de síndromes neurogénicos adquiridos, del pie cavo anterior; *ii*) ángulo talo-primer metatarsiano (ángulo de Meary; rango normal: 0° ± 4°); y *iii*) y ángulo calcáneo-primer metatarsiano (< 120°), para corroborar el diagnóstico clínico de pie cavo anterior y evaluar su gravedad[23,38,39].

Es importante resaltar que las neuropatías crónicas que se desarrollan antes de que termine la fase de crecimiento dan lugar con frecuencia a deformidades en los pies, las manos y la columna vertebral[23,40]. Centrándonos en las deformidades del pie, los dedos en garra se pueden presentar en asociación con una neuropatía crónica desarrollada a cualquier edad, mientras que la presencia de pie cavo anterior es indicativa de inicio en la infancia. Este punto puede tener relevancia diagnóstica; de hecho, la presencia de pie cavo con frecuencia se considera indicativa de la existencia de una neuropatía hereditaria, como la CMT[40].

3. Resumen de nuestras aportaciones

Abordaremos este tema en tres párrafos separados cronológicamente.

3.1. Fase inicial (1983-1989): estudios sobre la CMT1

Nuestros primeros estudios sobre CMT1 los realizamos antes del descubrimiento de la mutación genética relacionada con CMT1A. En 1983, Combarros et al.[41] publicaron un estudio de cuatro familias con CMT1A que incluían 26 miembros afectos y 21 no afectos. Esta serie incluía dos pacientes de menos de 10 años de edad y ocho pacientes con edades comprendidas entre los 10 y los 20 años. La mayoría de los casos sintomáticos (14 de los 26) se desarrollaron durante la primera década de vida y muy pocos (cinco) se volvieron sintomáticos en la segunda década o posteriormente. Los principales síntomas iniciales fueron deformidades del pie y dificultad para caminar. Se detectó una velocidad de conducción reducida incluso en un miembro afecto de 2,5 años de edad. Años después, tras someter a examen electrofisiológico a 11 familias con CMT1A, incluidos 73 pacientes afectados de los 99 individuos examinados, sugerimos que la penetrancia era completa desde la infancia; de hecho, a partir de los seis meses de edad, un individuo con características clínicas o electrofisiológicas normales probablemente presenta riesgo cero de haber heredado la mutación genética que provoca la enfermedad.[42] Nuestros resultados contradecían la corriente predominante de la época, que afirmaba que la penetrancia completa del gen responsable de la CMT1 no se alcanzaba hasta la segunda década de vida[43]. Sea como fuere, en 1992 se incluyeron cuatro familias cántabras con CMT1 en un estudio internacional que analizaba ocho familias con 57 individuos afectos, y que encontró una duplicación de 17p en todos ellos[10]. Finalmente, se encontraría la duplicación de 17p en nuestras 11 familias con CMT1[22].

3.2. Estudios clínicos y electrofisiológicos longitudinales en niños con CMT1A y valores normativos de velocidad de conducción nerviosa en controles (hasta 2003)

En esta siguiente fase, con la esperanza de entender la maduración de la velocidad de conducción durante los primeros años de vida, emprendimos dos proyectos en paralelo[17,32,44,45]: *i*) un estudio transversal de 92 controles pediátricos (sin enfermedad neurológica) que se dividieron en seis grupos etarios (un mes, 2-6 meses, 7-12 meses, 13-24 meses, 25-48 meses y 49-72 meses); y *ii*) un estudio longitudinal de 20 niños en edad preescolar (0-5 años) con riesgo de presentar CMT1A y procedentes de seis familias no relacionadas que habíamos estudiado nosotros. Presentaremos los resultados por separado.

La maduración fisiológica de la VCM y la VCS tiene lugar en los cinco primeros años de vida[44]. La evolución en paralelo de las latencias motoras distales se explica por la aplicación de una corrección que considera la distancia entre el cátodo y el electrodo de registro. Las modificaciones de las latencias de la onda F se explican tanto por el aumento de la VCM como por el crecimiento de la extremidad. Los resultados de este estudio electrofisiológico de control fueron de gran utilidad a la hora de interpretar nuestros hallazgos en niños con CMT1A, que presentamos a continuación.

Por definición, examinamos a los 20 niños con riesgo de CMT1A en los primeros cinco años de vida, a edades comprendidas entre un mes y cuatro años (media: 1,5 años); al final del estudio, las edades oscilaron entre los cuatro y los 19 años (media: 9 años)[17,32,45]. El tiempo de seguimiento medio fue de 7,7 años. De los 20 individuos con riesgo, 12 (7 chicos y 5 chicas, 60%) desarrollaron la enfermedad. Los 12 fueron sometidos a dos o más exámenes neurofisiológicos consecutivos. La figura 5[17] muestra el avance clínico de la semiología de la enfermedad, con una clara evolución de los síntomas y signos de la enfermedad, aunque la atrofia muscular peroneal solo se observó en la segunda década de vida. El porcentaje de pacientes sintomáticos (básicamente marcha inestable) fue 17% en el grupo más joven (0-4 años) y 42% de aquellos en la segunda década de vida. La frecuencia de signos neuropáticos alcanzó el 50% al comienzo del estudio y 83% al final. Los signos más frecuentes fueron arreflexia en los miembros inferiores, engrosamiento de los nervios y una combinación variable de deformidades del pie, como los dedos en garra, pie cavo anterior, atrofia de los músculos intrínsecos del pie (figura 6)[45], dificultad para la marcha en talones y aplanamiento del arco transverso (figura 1)[22]. Está claro que el pie cavo anterior aparece mucho antes que la atrofia muscular peroneal, lo que nos llevó a proponer que su presentación inicial no dependía de la debilidad peroneal, como sugería la literatura, sino de la afectación de la musculatura intrínseca del pie (ver los estudios de RM a continuación). A partir de los dos años de edad, los 12 pacientes afectados presentaron alteración de los parámetros de conducción nerviosa (figura 7)[17]. Como se muestra en la figura 6[45], los signos motores no dependen del grado de ralentiza-

ción de la VCM sino del nivel de atenuación de los potenciales motores distales, es decir, del grado de degeneración axonal secundaria y dependiente de la longitud.

3.3. Estudio de RM de los músculos del pie y la pierna (2006)

La RM desempeña un papel fundamental en la detección y caracterización de las patologías del músculo esquelético que provocan alteraciones en la intensidad de la señal muscular.[46] Tras demostrar que el pie cavo y la atrofia de los músculos intrínsecos del pie suelen preceder a la atrofia muscular peroneal en la CMT1A, hipotetizamos que las dificultades iniciales para andar se correlacionaban con la deformidad estructural del pie debida a una denervación selectiva de los músculos intrínsecos del pie. En este contexto, planeamos un estudio clínico y de imagen de los músculos de la pierna y el pie en dos grupos de pacientes con CMT1A: *i*) seis pacientes (8-24 años de edad; mediana de 20) sin discapacidad o con discapacidad mínima según la FDS[16] y sin debilidad de los músculos flexores/extensores del tobillo; y *ii*) cinco pacientes (32-61 años de edad; mediana de 45) con puntuaciones en la FDS indicativas de alteración leve o moderada de la marcha y paresia de los músculos dorsiflexores del tobillo[47,48]. Si nuestra hipótesis fuese cierta, el estudio de RM mostraría una señal anormal en los músculos del pie en el primer grupo y en los músculos tanto del pie como de la pierna en el segundo grupo. Y en efecto, nuestro estudio de RM demostró que los seis pacientes del primer grupo presentaban alteraciones de señal únicamente en la musculatura intrínseca del pie (figuras 8 y 9)[47], lo que apoya la hipótesis del papel patogénico de estos músculos en el desarrollo del pie cavo (véase anteriormente). En el grupo de mayor edad, y en paralelo con los datos clínicos observados, tanto los músculos del pie como los de la pierna estaban afectados (figuras 8 y 10)[47]. En esta fase, el desequilibrio de los músculos de la parte inferior de la pierna probablemente ejerza una influencia patogénica en la progresión del pie cavo anterior. Estos resultados pioneros pronto fueron corroborados por otros autores[49].

3.4. Evidencia de una correlación positiva entre los resultados clínicos, electrofisiológicos y de imagen

Podríamos citar como ejemplo el caso del paciente que se muestra en la figura 3[22], que presentaba deformidades en los pies (véase el pie de la figura para más detalles). El examen clínico reveló pie cavo anterior y restricción grave de la extensión pasiva del tobillo, con fuerza relativamente conservada en ambos músculos del compartimento peroneo. El registro electrofisiológico del nervio peroneo se muestra en la figura 11[22]; como cabría esperar, se observó ausencia de potenciales de acción musculares compuestos en el músculo pedio, mientras que las respuestas motoras de los músculos del compartimento peroneo estaban preservadas. Igualmente, el estudio de RM (figura 12)[22] mostró una conservación relativa de los músculos del compartimento peroneo (mínima infiltración grasa del músculo peroneo corto) y pronunciada atrofia grasa de los músculos plantares más distales (lumbricales e interóseos). Como hemos mencionado anteriormente, la afectación preferente de los músculos más distales, tanto en pruebas electrofisiológicas como de imagen, indica que la semiología de la enfermedad es la expresión de una degeneración axonal secundaria y dependiente de la longitud.

4. Aplicabilidad del tratamiento a niños con CMT1A

Nuestros estudios en niños con CMT1A han contribuido a establecer que la semiología inicial en los pies es el resultado de la denervación de los músculos intrínsecos, especialmente los lumbricales. En esta fase inicial de la enfermedad, no existe evidencia de afectación de los músculos de la parte inferior de la pierna, a partir de lo cual podemos deducir que ni el músculo tibial (anterior y posterior) ni el peroneo (largo y corto) son factores patogénicos importantes. El pie cavo anterior precoz es casi siempre corregible, como describen con acierto Sabir y Lyttle[26]. En dichas circunstancias, el tratamiento debe ser siempre conservador y realizarse en colaboración con un equipo multidisciplinar que incluya especialistas en rehabilitación, fisioterapeutas y ortopedistas/protésicos[6,26,37,50]. Tanto en estas fases iniciales como más adelante en el curso clínico, cuando sea necesario tratamiento quirúrgico, recomendamos seguir el algoritmo terapéutico secuencial propuesto por Nonnekes et al.[50].

Las recomendaciones de Wicart[37] sobre el tratamiento ortésico en niños con CMT1A son de gran utilidad, por lo que las traducimos literalmente: "El tratamiento ortésico se ha descrito tradicionalmente como inefectivo. Esta percepción es errónea. Cuando un niño con pie cavo-varo se encuentra en decúbito supino, el pie cavo empeora y aparecen los dedos en garra. Estos hallazgos indican la necesidad de tratamiento ortésico por la noche. Se ha desarrollado un protocolo de tratamiento ortésico basándose en consideraciones fisiopatológicas. Bota de

yeso antirrotación: el objetivo es corregir el pie cavo varo establecido. Férula antirrotación tipo Perlstein para uso nocturno: cabe plantear el uso de este dispositivo ortésico [...] al inicio del primer signo de pie cavo-varo (para prevenir o ralentizar la progresión); y como tratamiento de continuación tras el uso de una bota de yeso [...]."

5. Conclusiones

Nuestros estudios clínicos, electrofisiológicos y de imagen en niños con CMT1A realizados durante tres décadas nos permiten proponer que el mecanismo patogénico inicial de los dedos en garra y del pie cavo anterior, que son las principales manifestaciones de la enfermedad, es la denervación de los músculos intrínsecos del pie, principalmente los lumbricales. En base al mecanismo patogénico propuesto, el tratamiento precoz debe ser casi siempre conservador, reservando las intervenciones quirúrgicas para estadios más avanzados de la enfermedad.

Agradecimientos

Me gustaría agradecer al Prof. Combarros por comenzar los estudios clínicos de nuestros pacientes con CMT1, al Dr. Jesús Calleja(†) y al Dr. Antonio García por sus exámenes neurofisiológicos, y a la Prof.ª Elena Gallardo por sus estudios de RM. También me gustaría dar las gracias al Dr. José Gazulla por su revisión estilística del manuscrito en inglés.

Conflicto de intereses

El autor declara que no existe conflicto de intereses. Este estudio no ha recibido financiación pública ni privada.

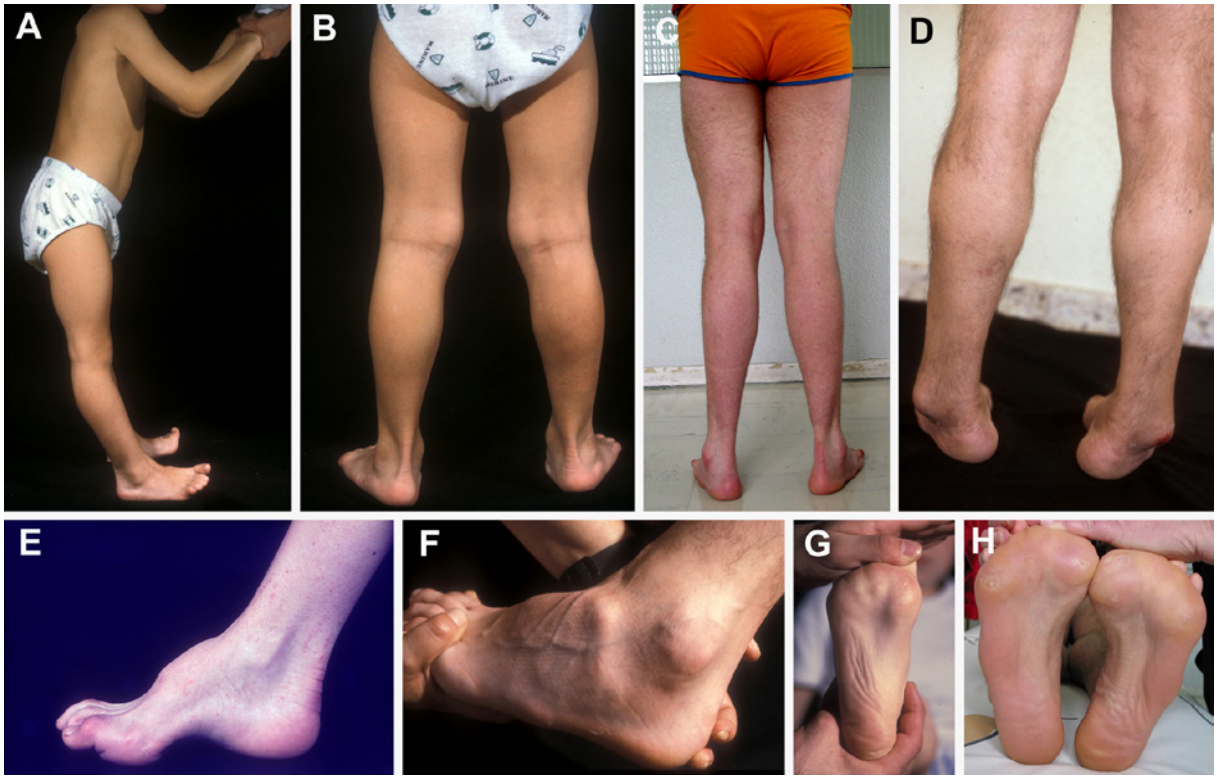

Figura 1. Semiología del pie de pacientes con la duplicación responsable de la CMT1A. A, B) Dificultades incipientes para mantenerse sobre los talones en un paciente asintomático de 5 años de edad que muestra un tendón de Aquiles prominente. C, D) Retropié varo leve y grave en dos pacientes de 23 y 54 años de edad, respectivamente. E) Detalle del pie derecho de un paciente de 23 años, que muestra deformidad en cavo pronunciada con dedos en garra. F) Atrofia del músculo pedio de un paciente de 16 años. G) Detalle de la planta del pie derecho del paciente que aparece en las figuras A y B, que muestra pie cavo incipiente. H) Detalle de las plantas de los pies de un paciente de 38 años, que muestra pronunciado pie cavo con aplanamiento del arco transverso y callosidad en las cabezas de los metatarsianos y los bordes externos de los pies, así como atrofia del abductor del dedo gordo. Tomado de Berciano et al.[22].

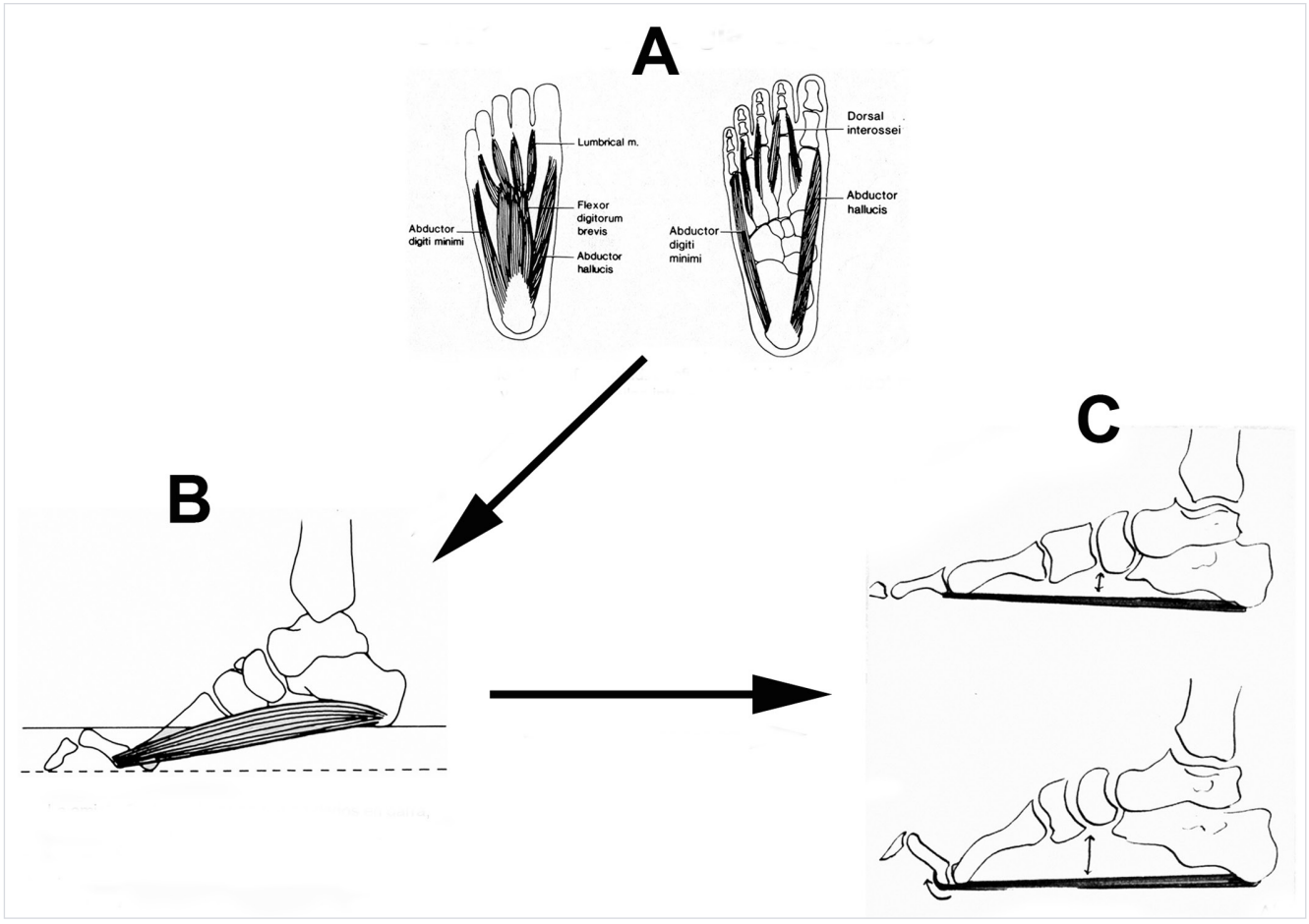

Figura 2. Interpretación fisiopatológica del pie cavo en las etapas iniciales de la CMT1A basada en imágenes tomadas de Sabir y Lyttle[26] y hallazgos de RM de los músculos del pie. A, B) El primer paso consistiría en la denervación y debilitamiento de los lumbricales, lo que conllevaría una acción sin oposición del flexor largo de los dedos y del extensor largo de los dedos, provocando la deformidad de dedos en garra. C) Durante la marcha, antes de la fase de despegue y a medida que se extienden las articulaciones metatarsofalángicas, la fascia plantar se tensa sobre las cabezas de los metatarsianos, y los flexores cortos se contraen (mecanismo de Windlass), acercando los pilares del arco longitudinal medial y aumentando así la altura de este último; otra consecuencia dinámica puede ser un tendón de Aquiles prominente (figura 1B). En esta fase, la deformidad del pie se puede corregir. Ya más avanzada la enfermedad, los flexores plantares cortos (flexor digitorum brevis, flexor accessorius, abductor hallucis y abductor digiti minimi) presentan denervación, atrofia, fibrosis y acortamiento, actuando como una viga entre los pilares anteriores y posteriores del arco, acercándolos, lo que aumenta aún más la altura del arco longitudinal medial y provoca deformidad en equino del antepié, varo del retropié y aplanamiento del arco transverso (figura 1). A continuación, se produce una contractura de la fascia plantar. En esta fase, la deformidad del pie ya no se puede corregir. Adaptado de Berciano et al.[27].

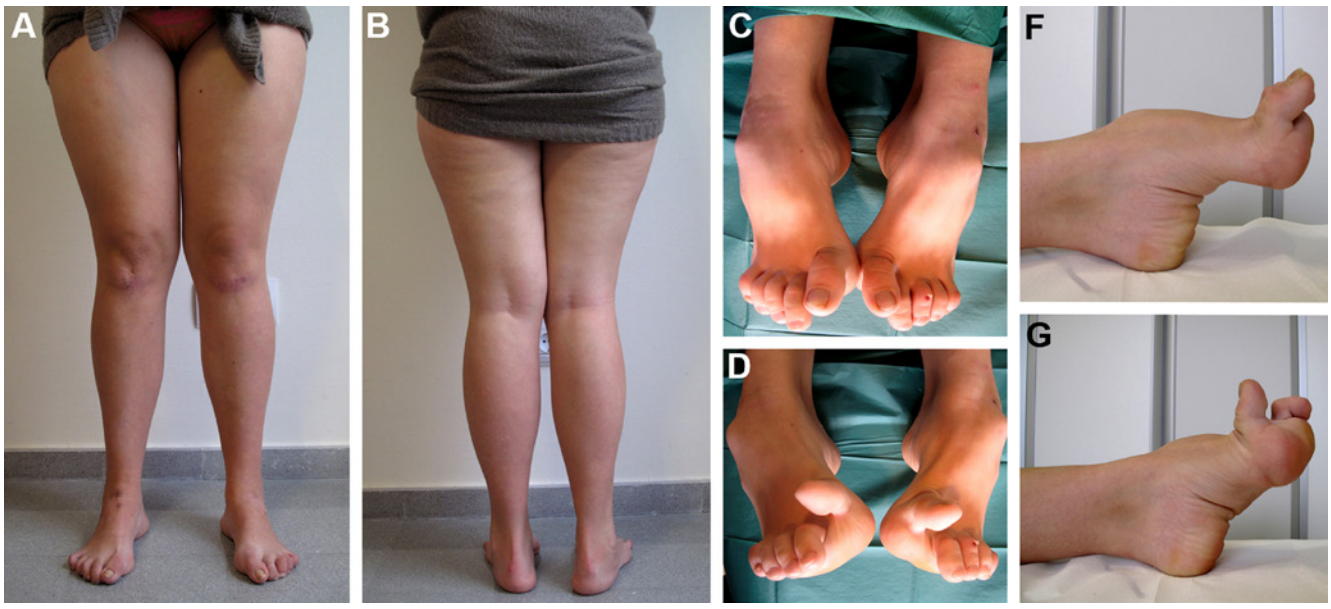

Figura 3. Mujer de 17 años con CMT1A y deformidades en el pie. Obtuvo una puntuación de 18 (discapacidad moderada) en la escala CMT Neuropathy Score y de 3 en la Functional Disability Scale (incapacidad para correr), flexibilidad del tobillo de 20° en el Test de Lunge (distancia entre el dedo gordo y la pared de 10 cm) y flexión plantar conservada a 135° (+45° respecto a la posición neutra), mientras que la dorsiflexión estaba limitada a 100° (–10° respecto a la posición neutra). A, B) Obsérvese la ausencia de amiotrofia de los miembros inferiores; podría haber afectación incipiente de la parte distal de los músculos peroneos. La deformidad de dedos en garra es evidente cuando está de pie; nótese también una deformidad leve en forma de retropié varo bilateral. C) Primer plano de los pies, con pie cavo y dedos en garra. D) Cuando se pide a la paciente que levante todos los dedos, los dedos gordos presentan hiperextensión, mientras que el resto de dedos no se mueven, como si estuvieran completamente paréticos. E, F) Con la paciente tumbada, cuando se le pide que levante el pie, se observa dorsiflexión leve, con el tobillo pasando de 145° a 133° y con el músculo extensor largo del dedo gordo actuando como dorsiflexor accesorio del tobillo. La restricción grave de la dorsiflexión pasiva del tobillo a –10°, provocada por el pie cavo anterior, puede limitar la acción del músculo tibial anterior, cuya función permanece conservada según los hallazgos electrofisiológicos y de RM (figuras 11 y 12). Tomado de Berciano et al.[22].

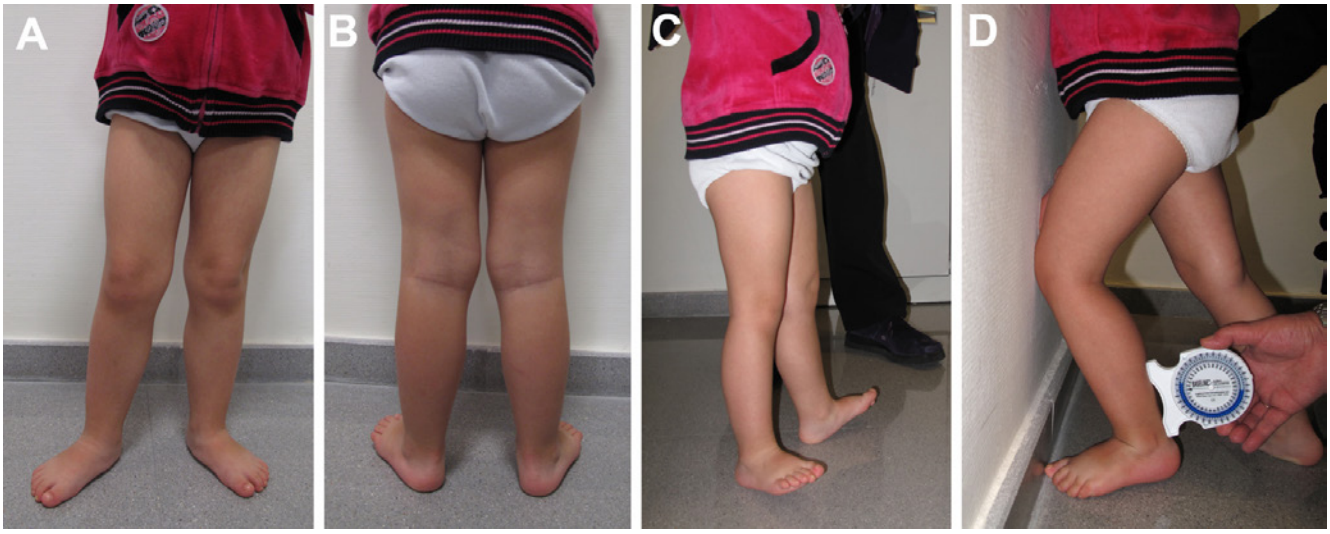

Figura 4. Niña de tres años con CMT1A subclínica. No se observa amiotrofia de los músculos de la parte inferior de la pierna (A, B) ni dificultad para caminar sobre los talones (C). D) Los resultados del Test de Lunge, sin embargo, son anormales ya que la paciente necesita acercar el dedo gordo a la pared, con una flexibilidad del tobillo limitada a 20°.

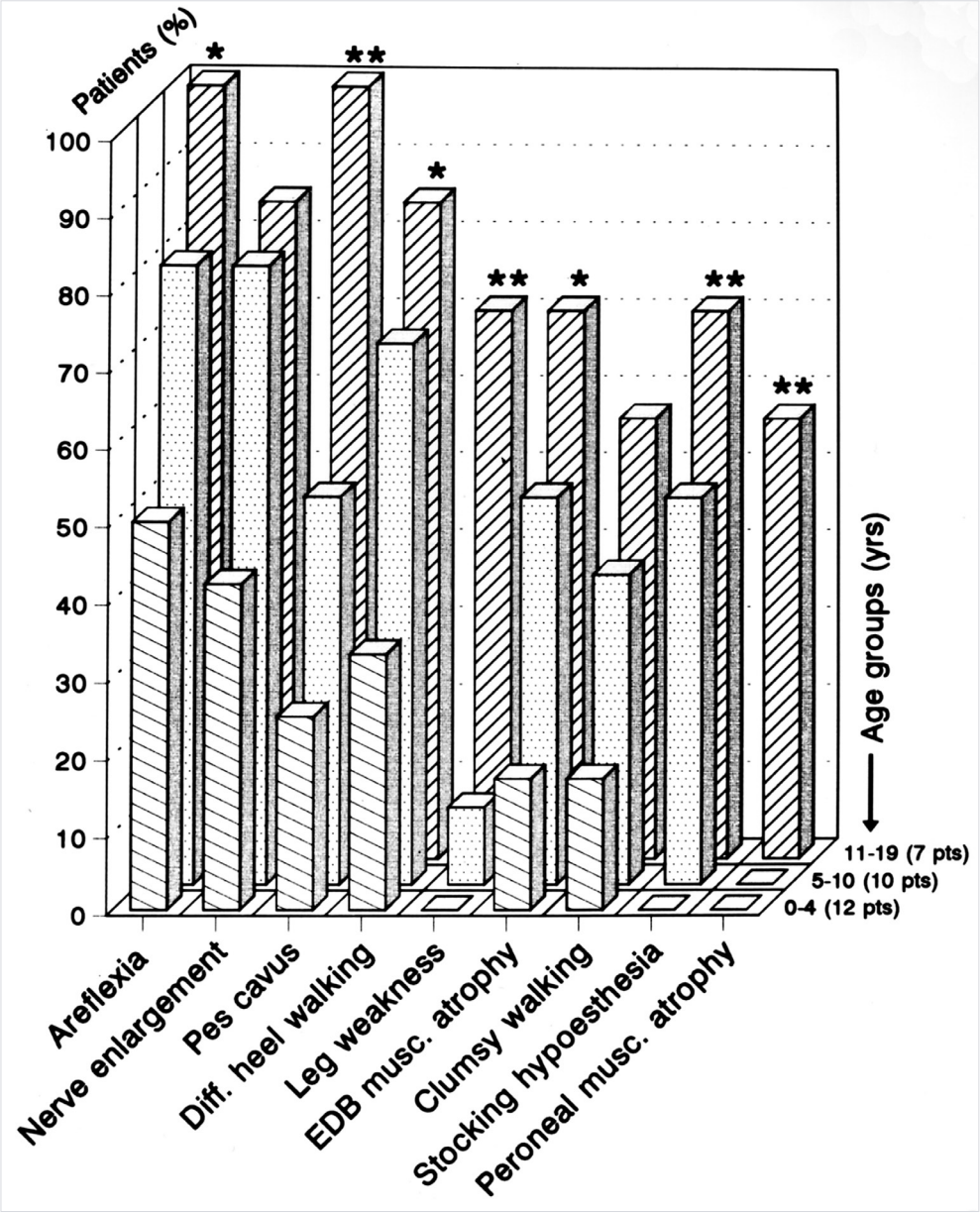

Figura 5. Frecuencia de signos y síntomas clínicos según el grupo de edad. Los asteriscos indican diferencias significativas entre los grupos de mayor y menor edad (*p < 0,05; **p < 0,01). Tomado de García et al.[17].

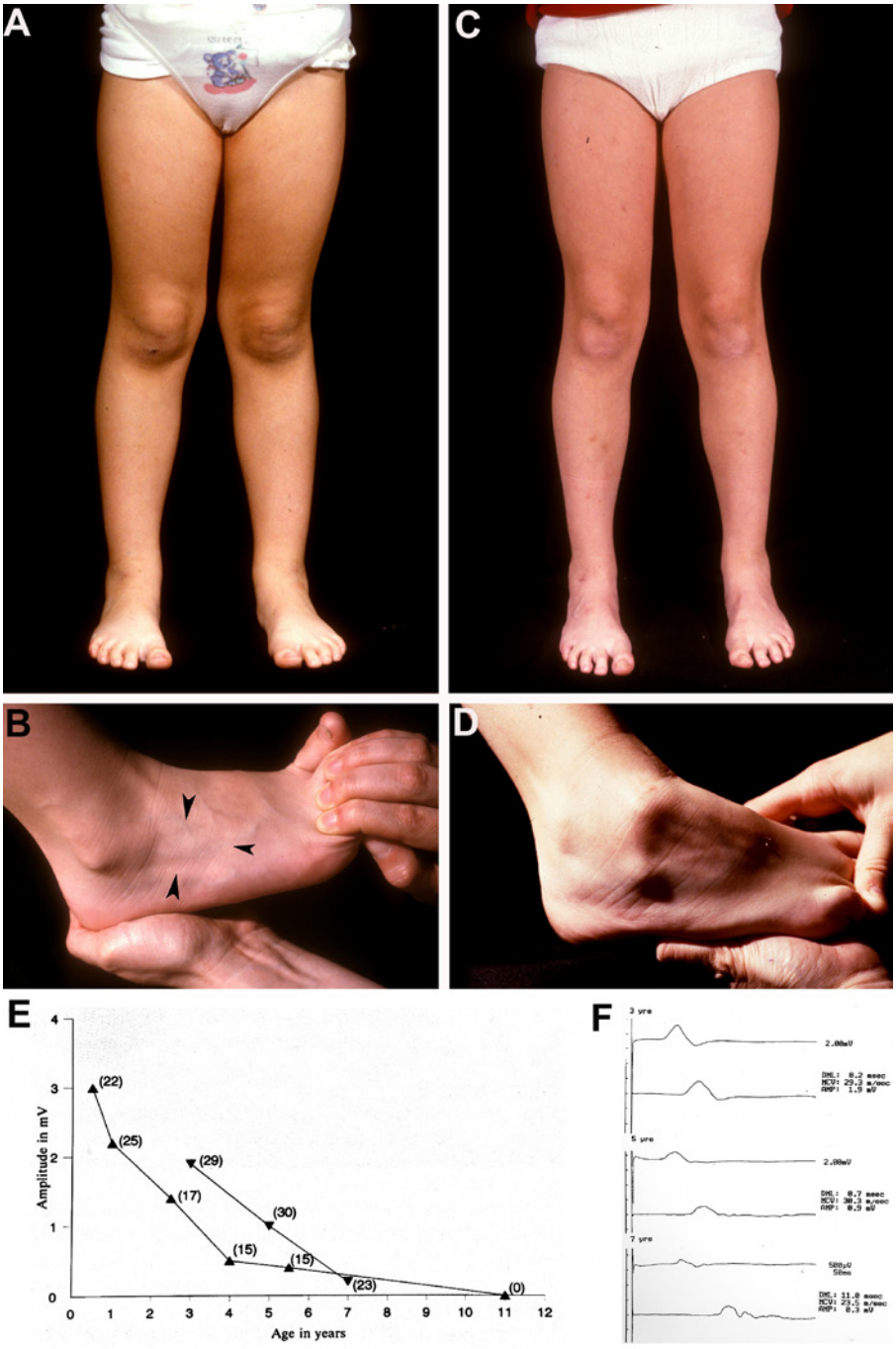

Figura 6. Imágenes consecutivas de una paciente asintomática con CMT1A a la edad de cuatro (A, B) y de ocho años (C, D). Inicialmente, el músculo pedio se sentía aplanado al palparlo, pero este signo apenas es visible en la imagen en primer plano (B, puntas de flecha). Cuatro años más tarde, la atrofia muscular era claramente manifiesta, dejando una profunda oquedad (D). No se observa atrofia del músculo peroneo (A, B); por tanto, la enfermedad primero afecta a la musculatura intrínseca del pie y después se extiende a la pierna. (E) Amplitudes de potenciales de acción musculares compuestos (PAMC) del pedio en dos pacientes con CMT1A. Los símbolos conectados en la gráfica corresponden a los valores de amplitudes consecutivas (eje de ordenadas, expresados en mV) en función de la edad (eje de abscisas); los números entre paréntesis corresponden a la velocidad de conducción motora en el nervio peroneal. La atrofia del músculo pedio se detectó entre los seis y los ocho años de edad. Se observa una reducción drástica en las amplitudes de los potenciales motores con velocidades de conducción conservadas, que solo se enlentecen cuando la amplitud se acerca o se encuentra por debajo de 1 mV. F) El registro de los PAMC en el músculo pedio tras estimulación proximal y distal del nervio peroneo del paciente representado con triángulos invertidos en E a la edad de tres, cinco y siete años. Los potenciales muestran una atenuación progresiva con dispersión temporal solo en el último registro (siete años), cuando la amplitud se encontraba ya muy reducida (0,3 mV). El tiempo total de registro fue de 50 ms. La calibración vertical fue de 2 mV en los registros realizados a los tres y cinco años de edad, y de 500 μV a los siete. Adaptado de Berciano et al.[45].

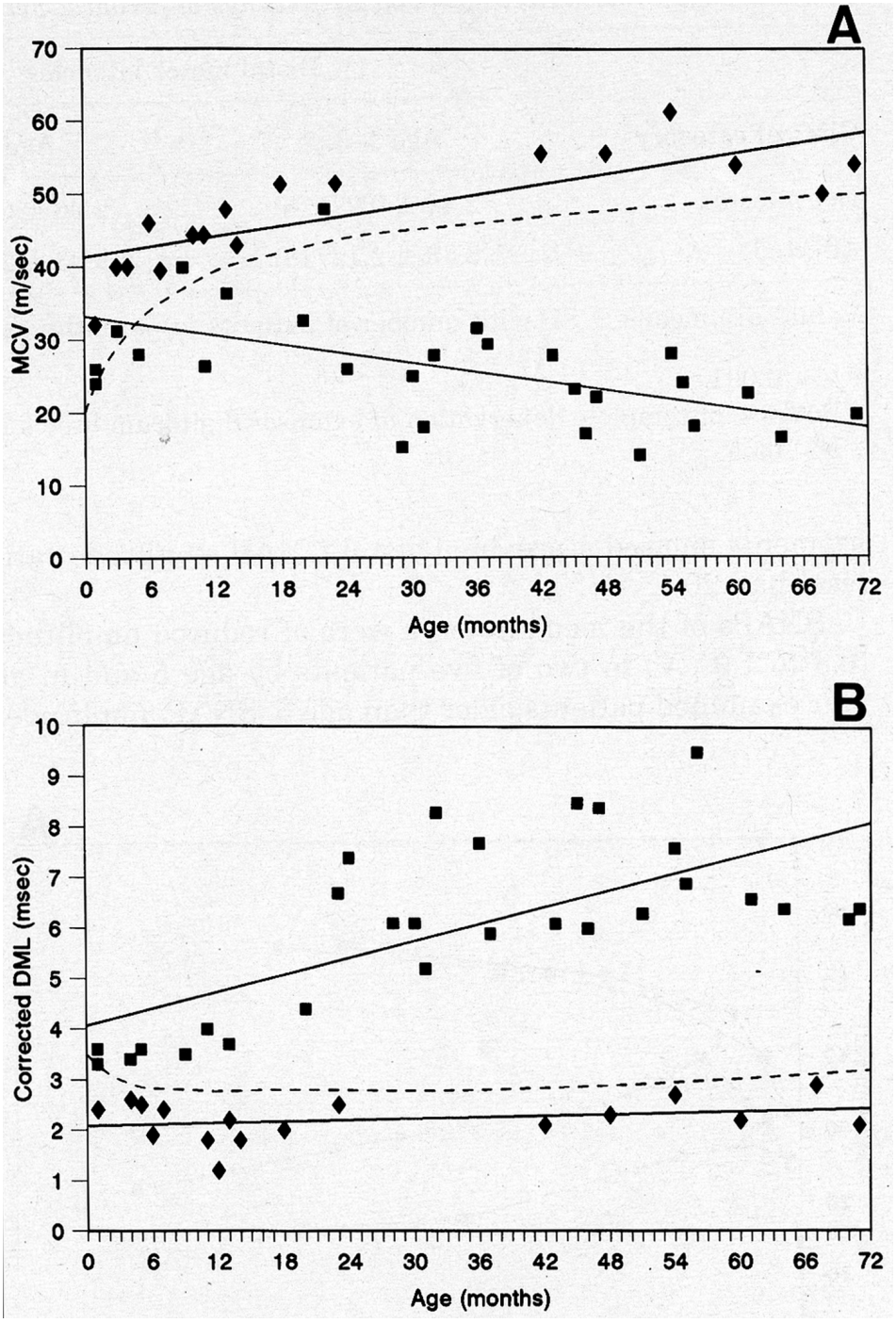

Figura 7. Resultado de la determinación de la velocidad de conducción motora (VCM) (A) y latencias motoras distales corregidas (LMD) (B) en el nervio mediano de individuos afectados (cuadrados) y no afectados (rombos). Los trazos continuos corresponden a las líneas de regresión, y los trazos discontinuos, al límite inferior de la normalidad para la VCM y al límite superior de la normalidad para la LMD. Tomado de García et al.[17].

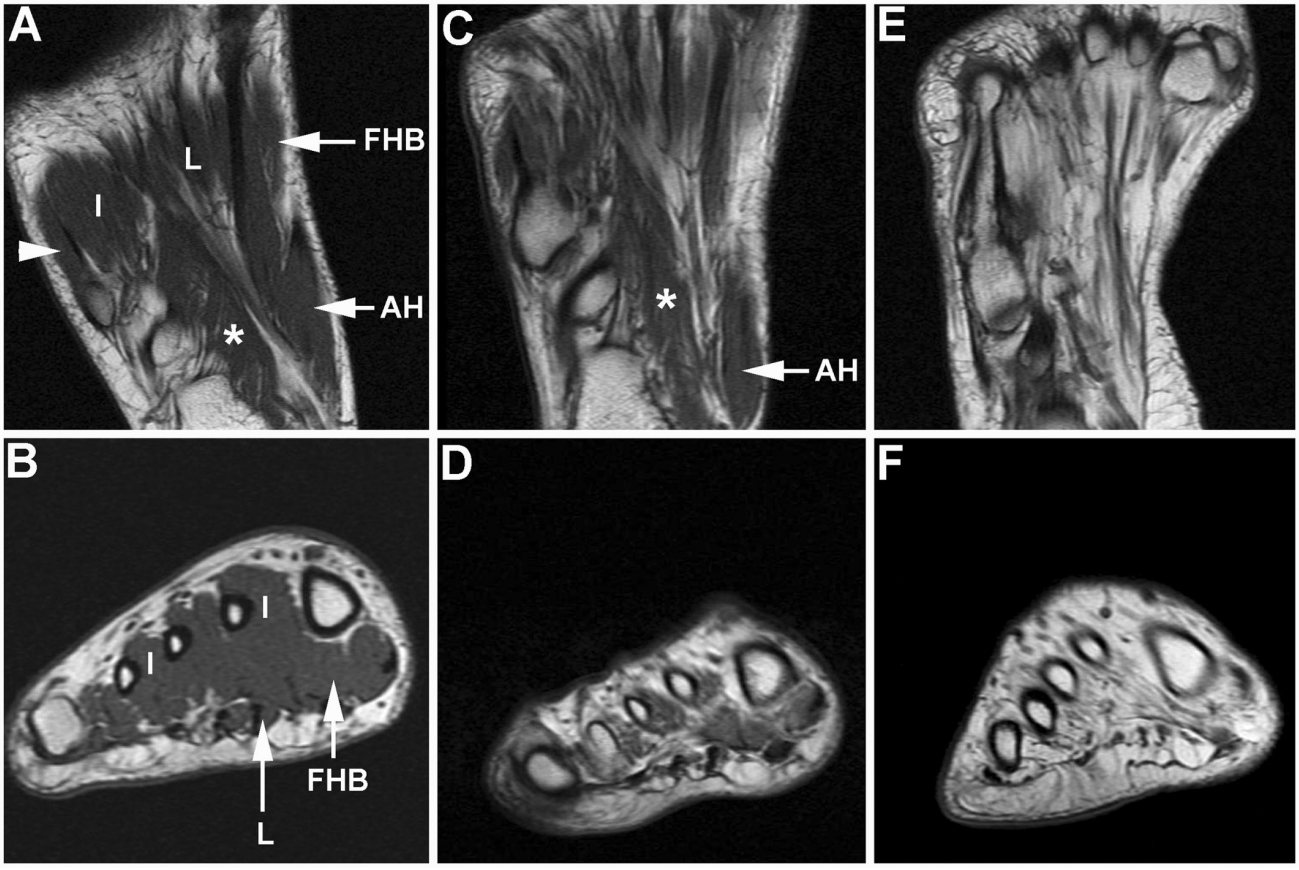

Figura 8. Imágenes de RM ponderadas en T1 de la musculatura del pie de un control (A, B), de un paciente de 17 años con CMT1A y una puntuación en la Functional Disability Scale (FDS) de 0 (normal) (C, D) y de otro paciente de 41 años con paresia leve del nervio peroneo y una puntuación en la FDS de 2 (incapacidad para correr) (E, F); todas las imágenes fueron obtenidas en los mismos niveles de los ejes largos y cortos de los pies. Los músculos normales (señal de intensidad intermedia a baja) identificados en esta imagen axial son los lumbricales (L), abductor hallucis (AH), interóseos (I), flexor digitorum accessorius (asterisco) y el músculo flexor digiti minimi brevis (FDMB; punta de flecha), que pueden verse parcialmente. B) En esta imagen coronal se identifican los lumbricales (L), interóseos (I) y el flexor hallucis brevis (FHB). C, D) Nótese la evidente pero incompleta infiltración grasa de los lumbricales, FHB, FDMB e interóseos; el AH y el flexor digitorum accessorius están preservados. E, F) Comparado con el caso previo, obsérvese la masiva infiltración grasa de toda la musculatura del pie. Tomado de Gallardo et al.[47].

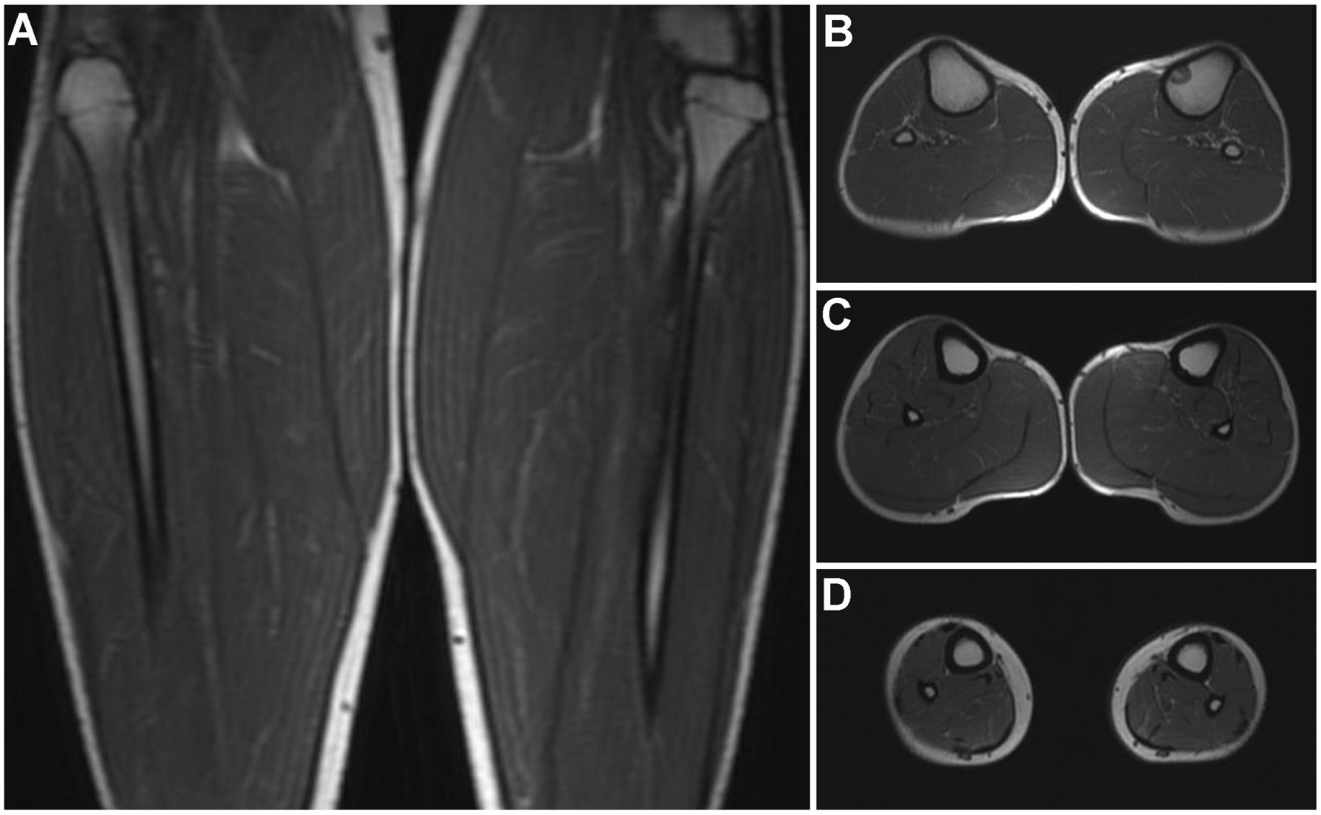

Figura 9. Estudio de RM en el caso ilustrado en la figura 8 C y D. Imágenes coronal (A) y axial ponderadas en T1 (B, tercio proximal de las piernas; C, tercio medio; D, tercio distal) que muestran que los cuatro compartimentos de la pierna están conservados. Tomado de Gallardo et al.[47].

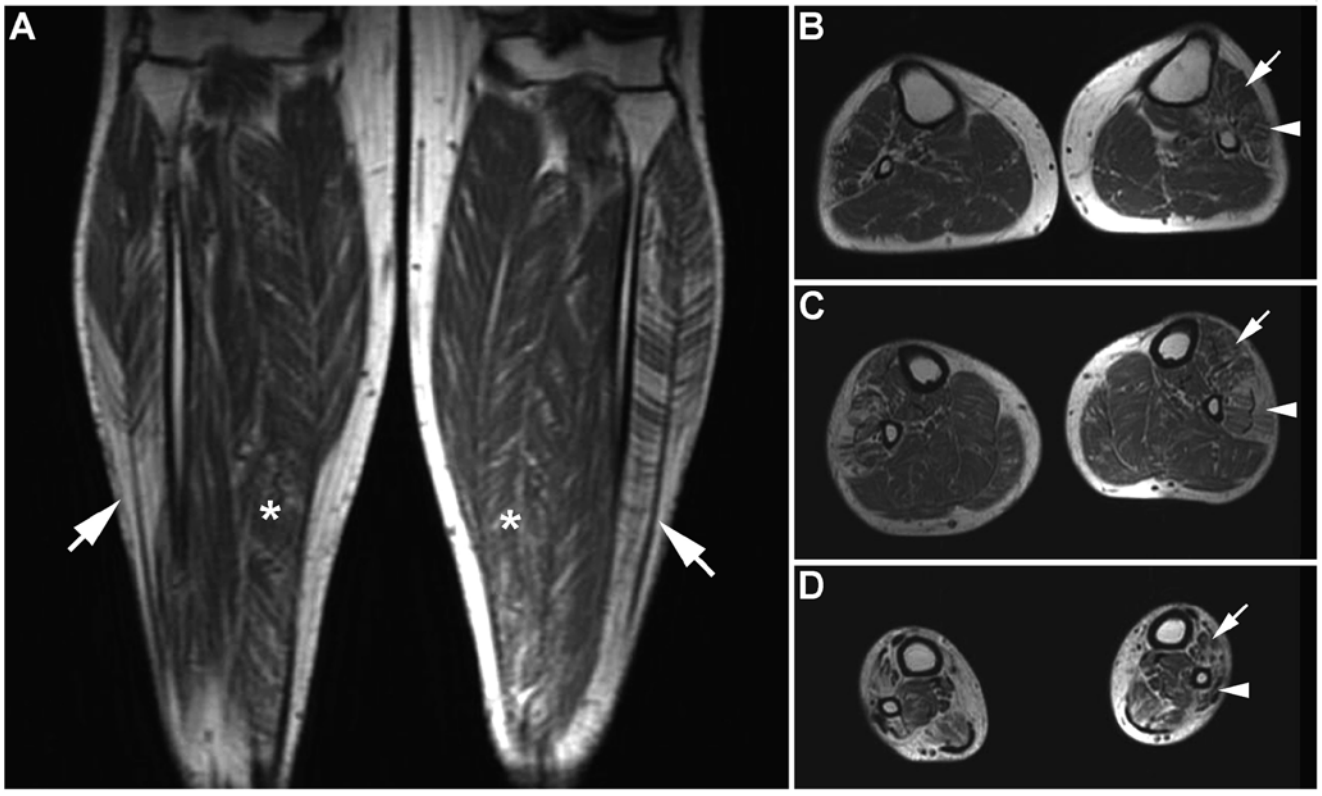

Figura 10. El estudio de RM del paciente de la figura 8 E y F. A) Imagen coronal ponderada en T1 de las piernas en la que se observa una extensa infiltración grasa bandeada de los músculos peroneos, más marcada a nivel distal (flechas). La porción distal de los músculos sóleos está afectada en menor grado (asteriscos). Imágenes axiales ponderadas en T1 (B, tercio proximal de las piernas; C, tercio medio; D, tercio distal) en las que se puede observar una infiltración grasa de predominio distal en la musculatura de los compartimentos lateral (puntas de flecha) y anterior (flechas). También se observa infiltración grasa en los músculos sóleos (D), pero se conservan otros músculos de los compartimentos posteriores superficial y profundo. Tomado de Gallardo et al.[47].

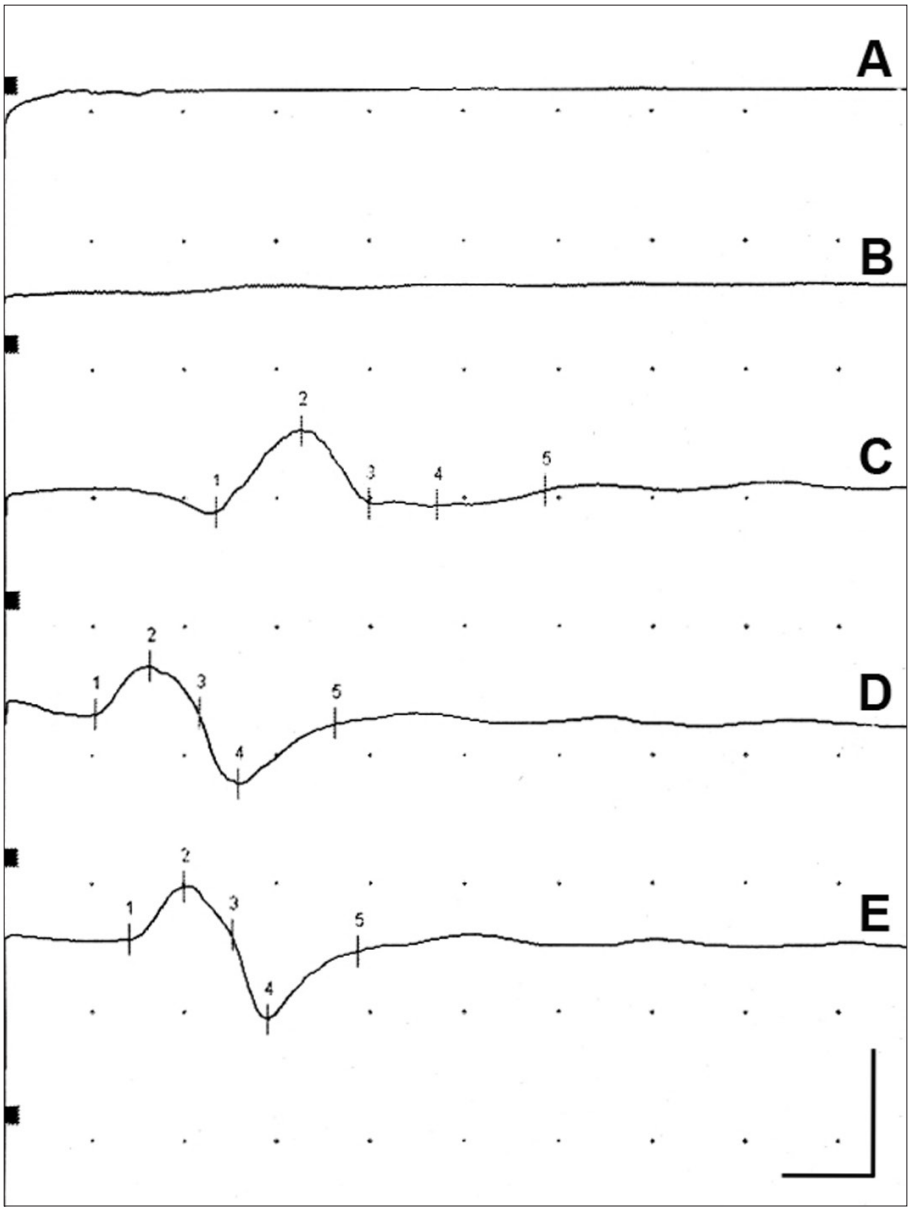

Figura 11. Estudio electrofisiológico del nervio peroneo del paciente de la figura 3. Nótese la ausencia de potenciales de acción musculares compuestos (PAMC) en músculo pedio tras estimulación del nervio en el retináculo extensor (A) y la cabeza del peroné (B). PAMC conservados registrados en el tercio distal de la parte inferior de la pierna (8 cm sobre la línea bimaleolar del tobillo, lateral a la cresta anterior de la tibia) tras estimulación de la cabeza del peroné (C); en este punto, el único vientre muscular es el del músculo extensor largo del dedo gordo. Los PAMC están conservados en el músculo tibial anterior tras la estimulación en la cabeza del peroné (D) y la fosa poplítea (E); la velocidad de conducción motora en este segmento fue de 17,8 m/s. Escala: 10 ms y 1 mV (A, B), 10 ms y 2 mV (C), 10 ms y 5 mV (D, E). Tomado de Berciano et al.[22].

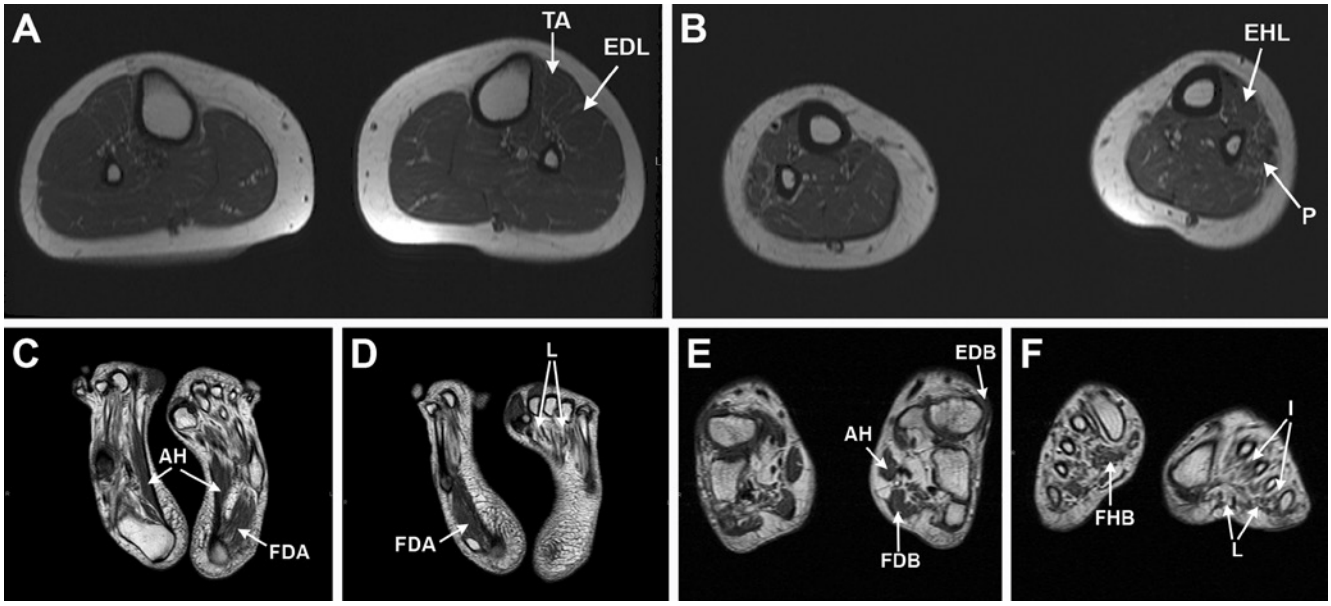

Figura 12. Imagen de RM ponderada en T1 del paciente de la figura 3. A) Imagen axial del tercio proximal de las piernas que muestra señal intermedia en todos los compartimentos; obsérvese la conservación del músculo tibial anterior (TA) y del músculo extensor largo de los dedos (EDL). B) Imagen axial a nivel del tercio distal de la pierna que muestra solo una infiltración leve del músculo peroneo corto (P), con señal normal en el músculo extensor largo del dedo gordo (EHL). C, D) Imágenes del eje longitudinal de los pies que muestran atrofia grasa de los lumbricales (L), con conservación relativa de otros músculos más proximales, el abductor hallucis (AH) y el flexor digitorum accessorius (FDA). E) Imagen del eje transversal de los pies a la altura de los huesos naviculares, que muestra atrofia grasa del músculo pedio (EDB) pero conservación relativa de los músculos proximales de los pies, que incluyen el abductor del dedo gordo (AH) y el flexor corto de los dedos (FDB). F) Imagen del eje transversal de los pies a la altura de los metatarsos que muestra atrofia grasa pronunciada de los lumbricales (L) e interóseos (I); nótese que, en el lado derecho, el flexor hallucis brevis (FHB) sigue visible, con la señal fisiológica intermedia estando relativamente conservada. La asimetría de las imágenes de RM de los pies se explica por la asimetría clínica de la deformidad del antepié. Tomado de Berciano et al.[22].

Bibliografía

1. Combarros O, Calleja J, Polo JM, Berciano J. Prevalence of hereditary motor and sensory neuropathy in Cantabria. Acta Neurol Scand. 1987;75:9-12.
2. Dyck PJ, Lambert EH. Lower motor and primary sensory neuron diseases with peroneal muscular atrophy. I. Neurologic, genetic, and electrophysiologic findings in hereditary polyneuropathies. Arch Neurol. 1968;39:1032-8.
3. Dyck PJ, Chance P, Lebo R, Carney AJ. Hereditary motor and sensory neuropathies. En: Dyck PJ, Thomas PK, Griffin JW, Low PA, Poduslo JF, eds. Peripheral neuropathy, 3rd edition. Philadelphia (PA): WB Saunders Co; 1993. p. 1094-1136.
4. Harding AE, Thomas PK. The clinical features of hereditary motor and sensory neuropathy types I and II. Brain. 1980;103:259-80.
5. Berciano J, García A, Gallardo E, Peeters K, Pelayo-Negro AL, Álvarez-Paradelo S, et al. Intermediate Charcot-Marie-Tooth disease: an electrophysiological reappraisal and systematic review. J Neurol. 2017;264:1655-77.
6. Sivera Mascaró R, García Sobrino T, Horga Hernández A, Pelayo Negro AL, Alonso Jiménez A, Antelo Pose A, et al. Clinical practice guidelines for the diagnosis and management of Charcot-Marie-Tooth disease. Neurologia (Engl Ed). 2025;40:290-305.
7. Burns J, Timmerman V, Laurá M, Yiu EM, D'Antonio M, Mukherjee-Clavin B, et al. Charcot-Marie-Tooth disease and related neuropathies. Nat Rev Dis Primers. 2026;3:1-20.
8. Lupski JR, de Oca-Luna RM, Slaugenhaupt S, Pentao L, Guzzetta V, Trask BJ, et al. DNA duplication associated with Charcot-Marie-Tooth disease type 1A. Cell. 1991;66:219-32.
9. Raeymaekers P, Timmerman V, Nelis E, De Jonghe P, Hoogendijk JE, Baas F, et al. Duplication in chromosome 17p11.2 in Charcot-Marie-Tooth neuropathy type Ia (CMT Ia). Neuromuscul Disord. 1991;1:93-7.
10. Hallam PJ, Harding AE, Berciano J, Barker DF, Malcolm S. Duplication of part of chromosome 17 is commonly associated with hereditary motor and sensory neuropathy type I (Charcot-Marie-Tooth disease type 1). Ann Neurol. 1992;31:570-2.
11. Nelis E, Van Broeckhoven C, De Jonghe P, Löfgren A, Vandenberghe A, Latour P, et al. Estimation of the mutation frequencies in Charcot-Marie-Tooth disease type 1 and hereditary neuropathy with liability to pressure palsies: a European collaborative study. Eur J Hum Genet. 1996;4:25-33.
12. Saporta AS, Sottile SL, Miller LJ, Feely SM, Siskind CE, Shy ME. Charcot-Marie-Tooth disease subtypes and genetic testing strategies. Ann Neurol. 2011;69:22-33.
13. Sivera R, Sevilla T, Vílchez JJ, Martínez-Rubio D, Chumillas MJ, Vázquez JF, et al. Charcot-Marie-Tooth disease: genetic and clinical spectrum in a Spanish clinical series. Neurology. 2013;81:1617-25.
14. Kaku DA, Parry GJ, Malamut R, Lupski JR, Garcia CA. Nerve conduction studies in Charcot-Marie-Tooth polyneuropathy associated with a segmental duplication of chromosome 17. Neurology. 1993;43:1806-8.
15. Kaku DA, Parry GJ, Malamut R, Lupski JR, Garcia CA. Uniform slowing of conduction velocities in Charcot-Marie-Tooth polyneuropathy type 1. Neurology. 1993;43:2664-7.
16. Birouk N, Gouider R, Le Guern E, Gugenheim M, Tardieu S, Maisonobe T, et al. Charcot-Marie-Tooth disease type 1A with 17p11.2 duplication. Clinical and electrophysiological phenotype study and factors influencing disease severity in 119 cases. Brain. 1997;120:813-23.
17. García A, Combarros O, Calleja J, Berciano J. Charcot-Marie-Tooth disease type 1A with 17p duplication in early infancy and childhood. A longitudinal clinical and electrophysiological study. Neurology. 1998;50:1061-7.
18. Bienfait HM, Verhamme C, van Schaik IN, Koelman JH, de Visser BW, de Haan RJ, et al. Comparison of CMT1A and CMT2: similarities and differences. J Neurol. 2006;253:1572-80.
19. Tynan MC, Klenerman L, Helliwell TR, Edwards RH, Hayward M. Investigation of muscle imbalance in the leg in symptomatic forefoot pes cavus: a multidisciplinary study. Foot Ankle. 1992;13:489-501.
20. Jahss MH. Evaluation of the cavus foot for orthopedic treatment. Clin Orthop Relat Res. 1983;181:52-63.
21. Guyton GP. Current concepts review: orthopaedic aspects of Charcot-Marie-Tooth disease. Foot Ankle Int. 2006;27:1003-10.
22. Berciano J, Gallardo E, García A, Pelayo-Negro AL, Infante J, Combarros O. New insights into the pathophysiology of pes cavus in Charcot-Marie-Tooth disease type 1A duplication. J Neurol. 2011;258:1594-602.
23. Alexander IJ, Johnson KA. Assessment and management of pes cavus in Charcot-Marie-Tooth disease. Clin Orthop Relat Res. 1989;246:273-81.
24. Holmes JR, Hansen ST Jr. Foot and ankle manifestations of Charcot-Marie-Tooth disease. Foot Ankle. 1989;14:476-86.
25. Mann RA, Missirian J. Pathophysiology of Charcot-Marie-Tooth disease. Clin Orthop Relat Res. 1988;234:221-8.
26. Sabir M, Lyttle D. Pathogenesis of pes cavus in Charcot-Marie-Tooth disease. Clin Orthop Relat Res. 1983;175:173-8.
27. Berciano J, Gallardo E, García A, Pelayo-Negro AL, Infante J, Combarros O. Enfermedad de Charcot Marie-Tooth: revisión con énfasis en la fisiopatología del pie cavo. Rev Esp Cir Ortop Traumatol. 2011;55:140-50.
28. Krajewski KM, Lewis RA, Fuerst DR, Turansky C, Hinderer SR, Garbern J, et al. Neurological dysfunction and axonal degeneration in Charcot-Marie-Tooth disease type 1A. Brain. 2000;123:1516-27.

29. Vinci P, Serrao M, Pierelli F, Sandrini G, Santilli V. Lower limb manual muscle testing in the early stages of Charcot-Marie-Tooth disease type 1A. Funct Neurol. 2000;21:159-63.
30. Burns J, Crosbie J. Weight bearing ankle dorsiflexion range of motion in idiopathic pes cavus compared with normal and pes cavus feet. The Foot. 2005;15:91-4.
31. Rose KJ, Burns J, North KN. Factors associated with foot and ankle strength in healthy preschool-age children and age-matched cases of Charcot-Marie-Tooth disease type 1A. J Child Neurol. 2010;25:463-8.
32. Berciano J, García A, Combarros O. Initial semiology in children with Charcot-Marie-Tooth disease 1A duplication. Muscle Nerve. 2003;27:34-9.
33. Shy ME, Blake J, Krajewski K, Fuerst DR, Laura M, Hahn AF, et al. Reliability and validity of the CMT neuropathy score as a measure of disability. Neurology. 2005;64:1209-14.
34. Burns J, Ryan MM, Ouvrier RA. Evolution of foot and ankle manifestations in children with CMT1A. Muscle Nerve. 2009;39:158-66.
35. Redmond AC, Crosbie J, Ouvrier RA. Development and validation of a novel rating system for scoring standing foot posture: the Foot Posture Index. Clin Biomech (Bristol, Avon). 2009;21:89-98.
36. Redmond AC, Crane YZ, Menz HB. Normative values for the Foot Posture Index. J Foot Ankle Res. 2008;1:6.
37. Wicart P. Cavus foot, from neonates to adolescents. Orthop Traumatol Surg Res. 2012;98:813-28.
38. Azmaipairashvili Z, Riddle EC, Scavina M, Kumar SJ. Correction of cavovarus foot deformity in Charcot-Marie-Tooth disease. J Pediatr Orthop. 2005;25:360-5.
39. Nagai MK, Chan G, Guille JT, Kumar SJ, Scavina M, Mackenzie WG. Prevalence of Charcot-Marie-Tooth disease in patients who have bilateral cavovarus feet. J Pediatr Orthop. 2006;26:438-43.
40. Grant IA, Benstead TJ. Differential diagnosis of polyneuropathy. En: Dyck PJ, Thomas PK, eds. Peripheral neuropathy. Philadelphia (PA): Elsevier Saunders; 1993. p. 1163-1180.
41. Combarros O, Calleja J, Figols J, Cabello A, Berciano J. Dominantly inherited motor and sensory neuropathy type I. Genetic, clinical, electrophysiological and pathological features in four families. J Neurol Sci. 1983;61:181-91.
42. Berciano J, Combarros O, Calleja, Polo JM, Leno C. The application of nerve conduction and clinical studies to genetic counseling in hereditary motor and sensory neuropathy type I. Muscle Nerve. 1989;12:302-6.
43. Bird TD, Kraft GH. Charcot-Marie-Tooth disease: data for genetic counseling relating age to risk. Clin Genet. 1978;14:43-9.
44. García A, Calleja J, Antolín FM, Berciano J. Peripheral motor and sensory nerve conduction studies in normal infants and children. Clin Neurophysiol. 2000;111:513-20.
45. Berciano J, García A, Calleja J, Combarros O. Clinico-electrophysiological correlation of extensor digitorum brevis muscle atrophy in children with Charcot-Marie-Tooth disease 1A duplication. Neuromuscul Disord. 2003;10:419-24.
46. Farber JM, Buckwalter KA. MR imaging in nonneoplastic muscle disorders of the lower extremity. Radiol Clin North Am. 2002;40:1013-31.
47. Gallardo E, García A, Combarros O, Berciano J. Charcot-Marie-Tooth disease type 1A duplication: spectrum of clinical and magnetic resonance imaging features in leg and foot muscles. Brain. 2006;129:426-37.
48. Berciano J, Gallardo E, García A, Combarros O. Pes cavus pathogenesis in Charcot-Marie-Tooth disease type 1A. Brain. 2006;129:e51.
49. Chung KW, Suh BC, Shy ME, Cho SY, Yoo JH, Park SW, et al. Different clinical and magnetic resonance imaging features between Charcot-Marie-Tooth disease type 1A and 2A. Neuromuscul Disord. 2008;18:610-8.
50. Nonnekes J, Hofstad C, de Greef-Rotteveel A, van der Wielen H, van Gelder JH, Plaats C, et al. Management of gait impairments in people with Charcot-Marie-Tooth disease: a treatment algorithm. J Rehabil Med. 2021;53:jrm00194.